



ОПТИМИЗАЦИЯ ХИРУРГИЧЕСКОГО ЛЕЧЕНИЯ ГНОЙНО-НЕКРОТИЧЕСКИХ ОСЛОЖНЕНИЙ МЯГКИХ ТКАНЕЙ У БОЛЬНЫХ САХАРНЫМ ДИАБЕТОМ И ДИАБЕТИЧЕСКОЙ СТОПОЙ

Рузибоев Шерали Журамуродович

*Самаркандский Филиал Республиканского Научного Центра
Экстренной Медицинской Помощи*

Аннотация. В нашей статье приведены обследование 43 больных сахарным диабетом II типа с гнойно-некротическими осложнениями мягких тканей, находившихся на стационарном лечении в Самаркандском городском медицинском объединении. Диабет является третьим по распространенности заболеванием в мире после сердечно-сосудистых заболеваний и злокачественных новообразований. Синдром диабетической стопы встречается у 30-70% больных сахарным диабетом во всем мире. В данном исследовании показано преимущество применения Ацербина при местной и комплексной хирургической обработке гнойно-некротических ран мягких тканей у больных сахарным диабетом, как наиболее оптимального средства, которое приводит к более быстрому очищению раны от некротизированных тканей и сокращению средней продолжительности стационарного лечения.

Ключевые слова: диабетическая стопа, гнойно-некротические раны, сахарный диабет, бартолониты.

ВВЕДЕНИЕ По данным литературы в течение последних лет рост заболеваемости сахарным диабетом нарастает. В развитых странах мира до 5-6 % населения страдает осложнением сахарного диабета. Осложнение с хирургической инфекцией при сахарном диабете составляет до 30-40% всех больных хирургического профиля. Различное поражение стоп встречается у 25% больных сахарным диабетом, из них у 15% развивается на фоне язвенно-некротические формы, что приводящие к ампутации нижних конечностей. В 17 раз более у больных сахарным диабетом развивается гангрена пальцев стоп и в целом стопы, чем люди не страдающие диабетом. В настоящее время до 60% нетравматические ампутации проводится у больных с осложнением сахарным диабетом.



Учитывая выше изложенных данных ранняя диагностики и неотложное оказание хирургической помощи больным страдающим с осложнениями сахарного диабета являются актуальной проблемой клинической хирургии. Цель работы: Оптимизация комплексных методов хирургического лечения гнойнонекротических осложнений мягких тканей.

МАТЕРИАЛЫ И МЕТОДЫ ИССЛЕДОВАНИЯ В гнойно-септическом центре Самаркандского городского медицинского объединения и многопрофильной клинической базе СамГМУ находились на стационарном лечении 84 больных с гнойно - септическими воспалительными процессами мягких тканей сахарного диабета и диабетической стопой, осложненными некротическими фасциитами. Мужчин было 47, женщин 37. Возраст больных были от 24 до 78 лет. Своевременная диагностики гнойно - некротических осложнений мягких тканей и диабетической стопы является залогом успехов в лечение данной патологии. Участи в диагностики эндокринолога необходим, невропатолог определяет уровень и степень соматической нарушении, ангио хирургу принадлежит роль определении степени и уровня поражения артериальных сосудов конечностей, хирург специалист по хирургической инфекции определяет комплекс хирургического лечения и реаниматолог помогает в организации интенсивной терапии. Терапевт оказывает пристанного внимание по общему состояния больных.

Для уточнения степени выраженности макро и микро сосудистых поражений. Все больные подвергались УЗИ, рентгенологическому (рентгенография конечностей и грудной клетки), доплерографическому исследованию. При необходимости КТ и МСКТ. А также лабораторные, бактериологические исследования гнойных ран и проведены иммунологический мониторинг.

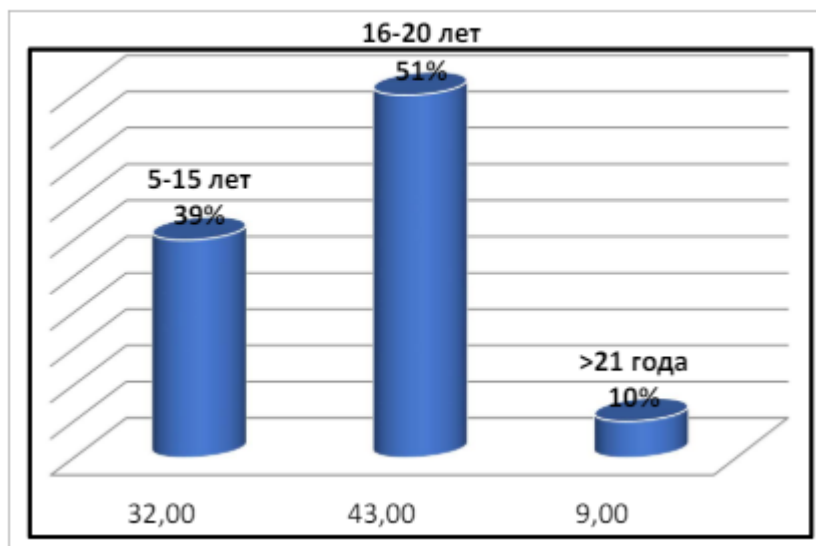
Причинами гнойно-некротических воспалений мягких тканей были: сахарный диабет 1 и 2 типа, тяжелая форма с синдромом диабетической стопы, парапроктиты, флегмона промежности, болезнь Фурнье, гнойные бартолониты, флегмоны верхних и нижних конечностей, глубокие пост инъекционные абсцессы, послеоперационные нагноения раны, осложнения флегмоной передней брюшной стенки, флегмона грыжевого мешка.

Диабетический анамнез у этих больных составил в среднем 14 ± 2 лет. 32 больных страдало сахарным диабетом от 5 до 15 лет, что составило 39%. У 43



больных диабетический анамнез было отмечено 16-20 лет, что составило 51%. У остальных 9 больных диабетический анамнез были более 21 года, (10%). Однако, несмотря на длительного диабетического анамнеза эти группы больных очень поздно обратились к врачу.

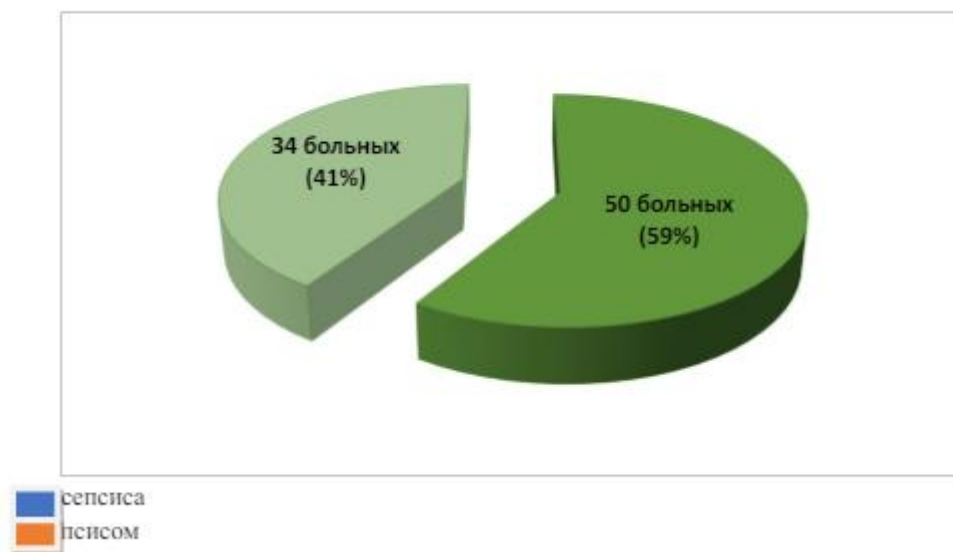
Диабетический анамнез больных. Схема N-1



При развитии фасциита первыми поражаются поверхностные фасции подкожножировая клетчатка. В этой стадии болезни первичные признаки не появляются, в плане диагностики бывают определенные затруднения. В некротических фасциитах появляются массивные отеки, локальная боль и признаки интоксикации. При локализации гнойно-некротического процесса в области стоп и пальцев, гнойный процесс распространяется вверх по фасциями и по синовиальной оболочке мышц (мио некрозы). После соответствующей предоперационной подготовки в срочном порядке вскрывались широкими разрезами. При вскрытии флегмоны, абсцесса далеко от инфильтрата мягких тканей в глубине раны выявлены вязкого характера, желтовато-серого цвета гнойные массы со специфическим ихорозным запахом. У 34 больных обнаружены сепсис. У 50 больных наблюдалось обычное течение гнойно-воспалительных процессов мягких тканей без явления сепсиса.



Течение гнойно-воспалительных процессов мягких тканей. Схема N-2



Обсуждение и результаты работы. В последние годы при выборе метода хирургического лечения больных с гнойно-некротическим осложнением сахарного диабета, учитываем характер и распространенность воспалительного процесса мягких тканей. Возбудителями гнойно-некротической флегмоны мягкой тканей, особенно осложнённых некротизирующими фасциитами могут быть различные микроорганизмы: - стрептококки, стафилококки, энтерококки, кишечные палочки и другие облигатные анаэробы. Местные клинические признаки некротических фасциитов имеют свои особенности, на коже специфические местные признаки визуально не определялись. Особенностью течения некротических фасциитов является гнойный процесс подкожной клетчатки, распространяется по фасциями и развивается гнилостно-некротический процесс в фасции и переходит в подлежащим мышцам (мионекрозы). Мы наблюдали группу больных, которые поступили в стационар поздно, их состояния были тяжелыми и выявлены клинические признаки сепсиса. В наших наблюдениях выяснилось, что больные с острыми парапроктитами, осложненными фасциитами промежности, большими флегмонами передней брюшной стенки, гнойно-некротическими флегмонами пальцев и стоп обращались в стационар поздно. Именно в этой группе больных часто развивалось сепсис. УЗИ является высокоинформативным методом диагностики по локализации гнойного процесса мягкой ткани, его размеры, глубины поражения. В лечении некротических фасциитов необходимо своевременного, раннего радикального оперативного вмешательства: полноценный хирургический разрез, санация раны,



адекватное дренирование. Все наши больные своевременно подверглись оперативному лечению, то есть широкими разрезами вскрывались парапроктиты, длинными разрезами флегмоны бедра, голени с удалением некротических тканей. В отдельных случаях из-за тяжести состояния сделать полную некрэктомию невозможно. Поэтому в послеоперационном периоде тяжелым больным от 3 - до 10 раз нами проведены этапные некрэктомии с адекватным дренированием. При наличии осложнения анаэробной флегмоны производились разрезы \diamond характера. Раны обрабатывались раствором перекиси водорода, проводили тщательную санацию, по мере возможности некрэктомию и дренирование раны. Если в послеоперационном периоде развивается повышение температуры, тахикардия, боли в области послеоперационной раны, особого улучшения общего состояния больных не наблюдается - это является показанием к повторной ревизии раны для поиска источника. При контрольном УЗИ в глубине мягких тканей вокруг раны были обнаружены жидкостное образование. В отдельных случаях когда выше приведенные исследования не удается возможным то, мы применяли пункционные методы обследования вокруг ран. При обнаружения наличия жидкости мягких тканях проводились расширение раны.

Выводы: В лечении гнойно-некротических осложнений мягких тканей при сахарном диабете, ранняя диагностика, комплексное адекватное хирургическое лечение с этапной некрэктомией считается самым оптимальным способом лечения.

Литература:

1. Кадыров Р. и др. Сочетанный эндоскопический гемостаз при язвенных кровотечениях //Журнал проблемы биологии и медицины. – 2018. – №. 1 (99). – С. 47-49.
2. Ахмедов Ю., Кадыров Р. Сочетанный эндоскопический гемостаз при язвенных кровотечениях //Журнал вестник врача. – 2017. – Т. 1. – №. 1. – С. 11-14.
3. Mustafakulov I. B. et al. The role of intra-abdominal pressure in injuries of the abdominal organs with associated injuries //International Journal of Surgery and Transplantation Research. – 2022. – Т. 2. – №. 1. – С. 1-3.
4. Курбонов Н. А., Карабаев Х. К., Нормаматов Б. П. ИЗМЕНЕНИЯ ЛИПИДНОГО ОБМЕНА ПРИ ОЖОГОВОЙ БОЛЕЗНИ У ДЕТЕЙ //Детская хирургия. – 2020. – Т. 24. – №. S1. – С. 47-47.



5. Хаджибаев А. и др. Инновационные технологии и тактические подходы в лечении повреждений органов брюшной полости //Журнал вестник врача. – 2019. – Т. 1. – №. 3. – С. 108-111.
6. Мустафакулов И. и др. Интраабдоминальная гипертензия при сочетанных повреждениях органов брюшной полости //Журнал вестник врача. – 2019. – Т. 1. – №. 3. – С. 69-74.
7. Shakirov V. M. et al. The role of intra-abdominal pressure in injuries of the abdominal organs with associated injuries Int J Sur & Tra Res. 2: 1. – 2022.
8. Нормаматов Б. П., Хамдамов И. Б. ХОЛЕМИЧЕСКАЯ ИНТОКСИКАЦИЯ И ПЕЧЕНОЧНАЯ НЕДОСТАТОЧНОСТЬ ПРИ ОСТРЫХ И ХРОНИЧЕСКИХ ХОЛАНГИТАХ (ОБЗОР ЛИТЕРАТУРЫ) //Достижения науки и образования. – 2022. – №. 4 (84). – С. 101-106.
9. Нормаматов Б. П., Хамдамов И. Б. ИСТОРИЧЕСКИЙ ОЧЕРК РАЗВИТИЯ ХИРУРГИИ ГНОЙНОГО ХОЛАНГИТА (ОБЗОР ЛИТЕРАТУРЫ) //Достижения науки и образования. – 2022. – №. 4 (84). – С. 96-101.
10. Нормаматов Б. П. и др. ИННОВАЦИОННЫЙ ПОДХОД В ЛЕЧЕНИИ ГНОЙНОГО ХОЛАНГИТА И ХОЛЕМИЧЕСКОГО ЭНДОТОКСИКОЗА (ОБЗОР ЛИТЕРАТУРЫ) //Sciences of Europe. – 2022. – №. 97. – С. 55-61.
11. Нормаматов Б. П., Сайдуллаев З. Я. ГИБРИДНЫЕ ТЕХНОЛОГИИ И ЭКСТРАКОРПОРАЛЬНЫЕ МЕТОДЫ СОРБЦИОННОЙ ДЕТОКСИКАЦИИ (ОБЗОР ЛИТЕРАТУРЫ) //Вопросы науки и образования. – 2022. – №. 6 (162). – С. 76-83.
12. Avazov A. A. et al. The Possibility of Using the BISAP Scale for Predicting the Development of Severe Acute Pancreatitis //Turkish Online Journal of Qualitative Inquiry. – 2021. – Т. 12. – №. 10.
13. Shakirov V. M., Avazov A. A., Umedov X. A. Peculiarities of hand burn treatment in the conditions of moist medium //ISJ Theoretical & Applied Science, 04 (108). – 2022. – С. 289-291.
14. Джаббаров Ш. Р., Хурсанов Ё. Э. У. STANDARDIZATION OF THE THERAPEUTIC DIAGNOSTIC APPROACH FOR COMBINED CLOSED INTESTINAL INJURY //Research Focus. – 2022. – Т. 1. – №. 3. – С. 120-132.
15. Джаббаров Ш. Р., Хурсанов Ё. Э. У. ПОСЛЕОПЕРАЦИОННОЙ ЛЕТАЛЬНОСТИ ПРИ ОСТРОМ ХОЛЕЦИСТИТЕ //Research Focus. – 2022. – Т. 1. – №. 3. – С. 152-161.
16. Хамроев Г. А., Хурсанов Ё. Э. ОРГАНСОХРАНЯЮЩАЯ ОПЕРАЦИЯ ПРИ МАССИВНОМ РАЗМОЗЖЕНИИ ЯИЧКА //Research Focus. – 2022. – Т. 1. – №. 3. – С. 185-194.



17. Даминов Ф. А., Хурсанов Ё. Э., Карабаев Х. К. НАШ ОПЫТ ПРОФИЛАКТИКИ И ЛЕЧЕНИЯ ПОЛИОРГАННОЙ НЕДОСТАТОЧНОСТИ У ТЯЖЕЛОБОЖЖЕННЫХ //Research Focus. – 2022. – Т. 1. – №. 3. – С. 143-151.
18. Нормаматов Б. П. К., Сатторов А. Х. К., Хурсанов Ё. Э. К. ОПТИМИЗАЦИЯ ХИРУРГИЧЕСКОЙ ТАКТИКИ ПРИ ОТКРЫТЫХ И ЗАКРЫТЫХ ТРАВМАХ БРЮШНОЙ ПОЛОСТИ //MODELS AND METHODS FOR INCREASING THE EFFICIENCY OF INNOVATIVE RESEARCH. – 2023. – Т. 2. – №. 21. – С. 114-121.
19. Нормаматов Б. П., Сатторов А. Х., Хурсанов Ё. Э. К. СОВРЕМЕННЫЕ И АКТУАЛЬНЫЕ МЕТОДЫ ДИАГНОСТИКИ И ЛЕЧЕНИЯ ОСТРОГО ПАНКРЕАТИТА //MODELS AND METHODS FOR INCREASING THE EFFICIENCY OF INNOVATIVE RESEARCH. – 2023. – Т. 2. – №. 21. – С. 92-102.
20. Нормаматов Б. П., Сатторов А. Х., Хурсанов Ё. Э. СОВРЕМЕННЫЕ МЕТОДЫ ДИАГНОСТИКИ И ЛЕЧЕНИЯ БОЛЬНЫХ ЖЕЛЧНОКАМЕННОЙ БОЛЕЗНЬЮ И ЕЕ ОСЛОЖНЕНИЯМИ //THEORY AND ANALYTICAL ASPECTS OF RECENT RESEARCH. – 2023. – Т. 2. – №. 13. – С. 158-167.
21. Avazov A. A., Xursanov Y. E. ERTA KUYGAN BOLALARDA AUTODERMOPLASTIKA QILISHNING ZAMONAVIY USULLARI //Journal the Coryphaeus of Science. – 2023. – Т. 5. – №. 2. – С. 23-28.
22. Шакиров Б., Авазов А., Хурсанов Ё. С. COMPREHENSIVE TREATMENT OF PATIENTS WITH EXTENSIVE DEEP BURNS LOWER LIMBS //EurasianUnionScientists. – 2022. – С. 24-26.
23. Нормаматов Б. П., Сатторов А. Х. К., Хурсанов Ё. Э. К. СОВРЕМЕННЫЕ И НОВЫЕ МЕТОДЫ ДИАГНОСТИКИ И ЛЕЧЕНИЯ ХРОНИЧЕСКОГО И ОСТРОГО ПАНКРЕАТИТА //MODELS AND METHODS FOR INCREASING THE EFFICIENCY OF INNOVATIVE RESEARCH. – 2023. – Т. 2. – №. 21. – С. 103-113.
24. Нормаматов Б. П. К., Сатторов А. Х. К., Хурсанов Ё. Э. К. ОПТИМИЗАЦИЯ ХИРУРГИЧЕСКОЙ ТАКТИКИ ПРИ ОТКРЫТЫХ И ЗАКРЫТЫХ ТРАВМАХ БРЮШНОЙ ПОЛОСТИ //MODELS AND METHODS FOR INCREASING THE EFFICIENCY OF INNOVATIVE RESEARCH. – 2023. – Т. 2. – №. 21. – С. 114-121.
25. Shukurullayevich A. D., Babajanovich K. Z. ЎТКИР ИЧАК ЕТИШМОВЧИГИ СИНДРОМИ ВА ?ИСИЛГАН ЧУРРА БИЛАН ?ОРИН ИЧИ БОСИМИ



- ГИПЕРТЕНЗИЯСИНИНГ АХАМИЯТИ (АДАБИЁТЛАРНИ ШАРЪИ)
//JOURNAL OF BIOMEDICINE AND PRACTICE. – 2023. – Т. 8. – №. 6.
26. АБДУРАХМАНОВ Д. Ш. и др. ИСИЛГАН ОРИН ЧУРРАЛАРИДА
ТАРАНГЛАШМАГАН ГЕРНИОАЛЛОПЛАСТИКА //JOURNAL OF
BIOMEDICINE AND PRACTICE. – 2023. – Т. 8. – №. 6.
27. Абдурахманов Д. Ш., Хурсанов Ё. Э. ИСПОЛЬЗОВАНИЕ НЕНАТЯЖНОЙ
ГЕРНИОПЛАСТИКИ В ХИРУРГИЧЕСКОМ ЛЕЧЕНИИ УЩЕМЛЕННЫХ
ГРЫЖ ПЕРЕДНЕЙ БРЮШНОЙ СТЕНКИ (Обзор литературы) //Research
Focus. – 2023. – Т. 2. – №. 11. – С. 104-109.
28. Хурсанов Ё. Э., Абдурахманов Д. Ш. ОСОБЕННОСТИ НЕНАТЯЖНОЙ
ГЕРНИОАЛЛОПЛАСТИКИ В ХИРУРГИЧЕСКОМ ЛЕЧЕНИИ
УЩЕМЛЕННЫХ ВЕНТРАЛЬНЫХ ГРЫЖ //Research Focus. – 2023. – Т. 2. –
№. 11. – С. 140-147.