

Роль ультразвука в выявлении мочекаменной болезни и патологий почек

Жумаев Зафар Абдували угли, Шарапов Камолiddин Фуркатович, Умаркулов Забур Зафаржонович

*Самаркандский Государственный медицинский университет,
Республика Узбекистан, г. Самарканд.*

Аннотация: Ультразвуковое исследование (УЗИ) является ведущим методом визуализации в диагностике заболеваний почек и мочевыводящих путей, в частности мочекаменной болезни (МКБ) и различных патологий почек. В силу своей неинвазивности, доступности, отсутствия ионизирующего излучения и возможности проведения в режиме реального времени, УЗИ занимает ключевое место в алгоритме обследования пациентов с подозрением на данные состояния. В статье рассматриваются возможности ультразвукового метода в выявлении МКБ на различных уровнях мочевыводящей системы, а также в диагностике широкого спектра почечных патологий, включая гидронефроз, пиелонефрит, кисты почек, опухоли и другие. Особое внимание уделяется преимуществам и ограничениям метода, дифференциально-диагностическим критериям и роли УЗИ в комплексной диагностике заболеваний почек и мочевыводящих путей. Подчеркивается значение ультразвукового исследования как метода первичной диагностики, мониторинга и инструмента для проведения малоинвазивных лечебных процедур.

Ключевые слова: ультразвуковое исследование, почки, мочекаменная болезнь, уролитиаз, патология почек, гидронефроз, пиелонефрит, кисты почек, опухоли почек, диагностика, ультразвуковая диагностика.

Введение

Заболевания почек и мочевыводящих путей представляют собой значимую медико-социальную проблему ввиду их высокой распространенности, потенциально тяжелых осложнений и влияния на качество жизни населения [1]. Мочекаменная болезнь (МКБ) и различные патологии почек, такие как воспалительные заболевания, кистозные образования и опухоли, являются одними из наиболее часто встречающихся урологических состояний [2, 3]. Своевременная и точная диагностика данных заболеваний играет решающую роль в определении тактики лечения и прогнозе.

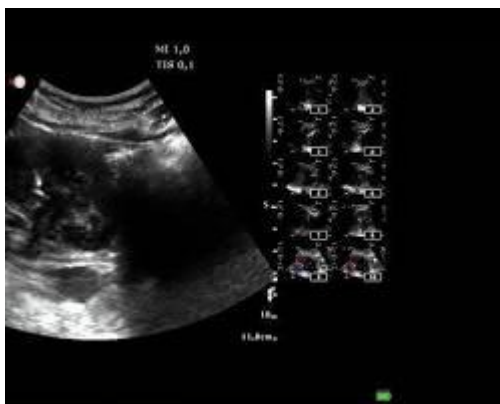
В настоящее время ультразвуковое исследование (УЗИ) является одним из основных методов визуализации в урологии и нефрологии [4, 5]. Благодаря ряду преимуществ, таких как неинвазивность, отсутствие лучевой нагрузки, доступность, относительная



экономичность и возможность динамического наблюдения в режиме реального времени, УЗИ занимает ведущее место в первичном обследовании пациентов с подозрением на МКБ и патологии почек [6]. УЗИ позволяет визуализировать структуру почечной паренхимы, собирательную систему почек, мочеточники (в основном в проксимальном и дистальном отделах) и мочевого пузыря, выявляя широкий спектр патологических изменений.

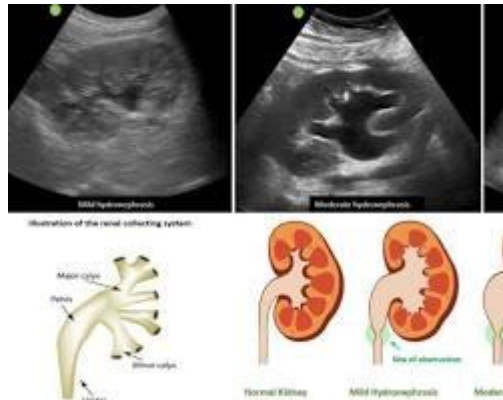
Ультразвуковое выявление мочекаменной болезни (МКБ)

Мочекаменная болезнь характеризуется образованием камней в различных отделах мочевыводящей системы. УЗИ обладает высокой чувствительностью и специфичностью в выявлении камней почек и мочевого пузыря [7, 8]. Прямым ультразвуковым признаком мочевого камня является гиперэхогенное образование с четкой акустической тенью позади него. Размер камня, его локализация в почке (чашечка, лоханка) или мочевом пузыре, а также наличие или отсутствие гидронефроза могут быть точно определены при УЗИ.



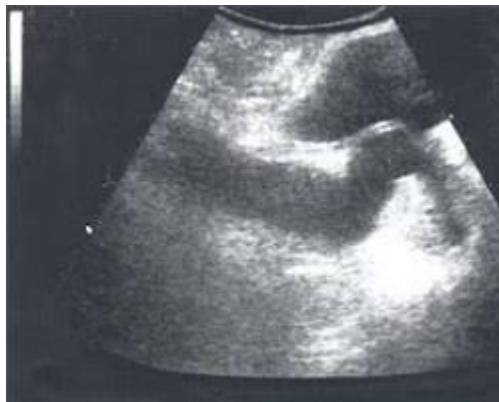2D УЗИ почки с камнем и акустической тенью

Камни почек: УЗИ является методом выбора для диагностики камней почек [9]. Метод позволяет выявлять камни размером от 2-3 мм и более, определять их количество, локализацию в различных отделах почки (чашечки, лоханка), а также оценивать степень обструкции мочевых путей, наличие и выраженность гидронефроза. Важно отметить, что визуализация камней в чашечках может быть затруднена при их малых размерах или глубоком расположении.



УЗИ почки с гидронефрозом

Камни мочеточников: Визуализация камней мочеточников при УЗИ представляет определенные трудности из-за перистальтики мочеточников и наличия газа в кишечнике, особенно в средней трети мочеточника [10]. Однако, проксимальный и дистальный отделы мочеточников, а также уретерovesикальное соустье, обычно доступны для ультразвуковой визуализации. Косвенным признаком камня мочеточника может служить расширение мочеточника выше места обструкции (уретерогидронефроз). В некоторых случаях, при тщательном сканировании, возможно визуализировать камень в мочеточнике как гиперэхогенное образование, часто с акустической тенью. Цветовое доплеровское картирование (ЦДК) может быть использовано для оценки устьевого отдела мочеточника и выявления камней, выходящих в мочевой пузырь.

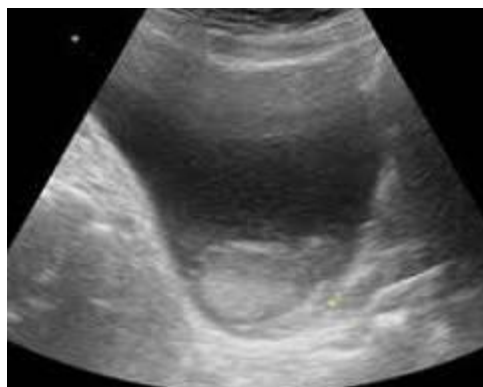


УЗИ с уретерогидронефрозом

Камни мочевого пузыря: УЗИ является высокоэффективным методом для диагностики камней мочевого пузыря [11]. Камни мочевого пузыря обычно хорошо визуализируются как гиперэхогенные образования, свободно перемещающиеся при изменении положения тела пациента. УЗИ позволяет определить количество, размер



и структуру камней мочевого пузыря, а также исключить другие внутрипузырные образования.



УЗИ мочевого пузыря с камнем

Преимущества УЗИ в диагностике МКБ:

- **Высокая чувствительность и специфичность** в выявлении камней почек и мочевого пузыря.
- **Отсутствие ионизирующего излучения**, что позволяет безопасно проводить исследования многократно и у беременных женщин и детей.
- **Доступность и относительная экономичность** метода.
- **Возможность динамического наблюдения** за состоянием мочевыводящих путей и эффективностью лечения.
- **Оценка степени обструкции мочевых путей и наличия гидронефроза**, что важно для определения тактики лечения.
- **Возможность проведения в режиме реального времени и непосредственно у постели больного.**

Ограничения УЗИ в диагностике МКБ:

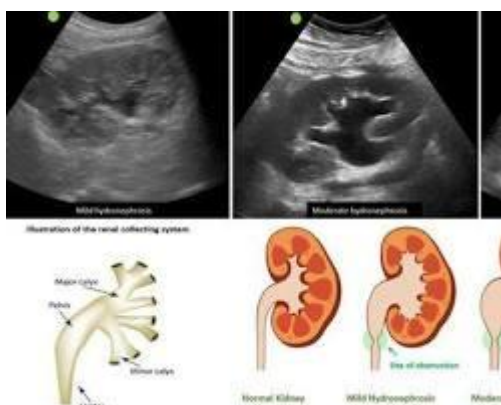
- **Ограниченная визуализация камней мочеточников**, особенно в средней трети, из-за анатомического расположения и газообразования в кишечнике.
- **Чувствительность метода снижается при малых размерах камней** (менее 2-3 мм) и расположении камней в чашечках.
- **Зависимость от оператора** и качества подготовки пациента (газообразование в кишечнике может затруднять визуализацию).
- **Невозможность определения химического состава камня** только на основании ультразвуковых признаков.

Ультразвуковое выявление патологий почек



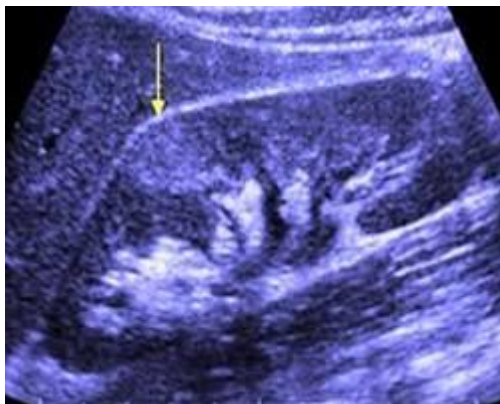
Помимо мочекаменной болезни, УЗИ играет важную роль в диагностике широкого спектра патологий почек [12]. Метод позволяет визуализировать паренхиму почек, оценивать их размеры, форму, контуры, структуру, а также выявлять различные очаговые и диффузные изменения.

Гидронефроз: УЗИ является методом выбора для диагностики гидронефроза – расширения чашечно-лоханочной системы почки вследствие нарушения оттока мочи. УЗИ позволяет определить степень гидронефроза (от незначительного расширения чашечек до выраженного расширения чашечно-лоханочной системы с истончением паренхимы), выявить уровень обструкции мочевых путей (например, камень, стриктура, опухоль), а также оценить динамику гидронефроза в процессе лечения.



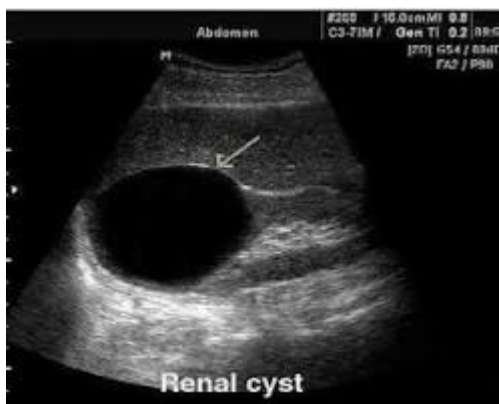УЗИ почки с гидронефрозом 2 степени

Пиелонефрит: При остром пиелонефрите УЗИ может выявить увеличение размеров почки, некоторое снижение эхогенности паренхимы, утолщение стенок лоханки и чашечек, а также наличие слабо выраженного гидронефроза. В некоторых случаях, при гнойном пиелонефрите, возможно выявление абсцессов почки в виде гипоэхогенных или анэхогенных образований с неровными контурами. Хронический пиелонефрит может проявляться уменьшением размеров почки, неровностью контуров, повышением эхогенности паренхимы и деформацией чашечно-лоханочной системы. Допплерография может быть использована для оценки почечного кровотока при пиелонефрите, выявляя усиление васкуляризации при остром процессе и снижение кровотока при хроническом.



УЗИ почки при пиелонефрите

Кисты почек: УЗИ является высокочувствительным методом для выявления кист почек [13]. Простые кисты почек при УЗИ выглядят как анэхогенные образования с четкими ровными контурами, дистальным усилением ультразвукового сигнала и отсутствием внутренних эхоструктур. УЗИ позволяет дифференцировать простые кисты от сложных кист, которые могут содержать перегородки, пристеночные утолщения, солидный компонент, что требует дальнейшего дообследования для исключения злокачественных процессов. Классификация Босняк используется для стратификации риска злокачественности кистозных образований почек на основании УЗИ и КТ-признаков.

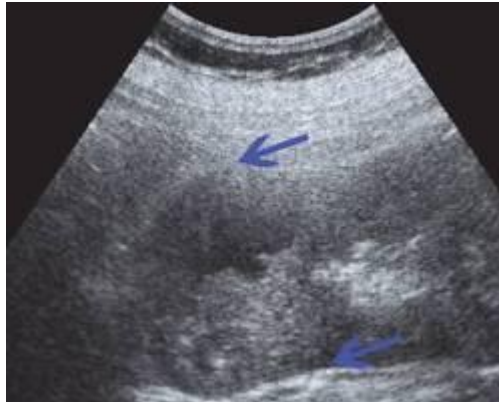

УЗИ простой кисты почки

Опухоли почек: УЗИ является важным методом в первичном выявлении опухолей почек [14]. Большинство почечно-клеточных карцином (ПМК) при УЗИ выглядят как солидные образования, часто с неоднородной эхоструктурой и нечеткими контурами. Допплерография позволяет оценить васкуляризацию опухоли, которая обычно усилена и хаотична при злокачественных новообразованиях. Контрастно-усиленное УЗИ (КУЗИ) может повысить точность дифференциальной диагностики доброкачественных и злокачественных опухолей почек, особенно в случаях



небольших образований и кистозных опухолей [15]. КУЗИ позволяет оценить характер накопления и вымывания контрастного вещества в опухоли, что может помочь в определении ее гистологического типа и степени злокачественности.



УЗИ опухоли почки

Другие патологии почек: УЗИ также применяется в диагностике других патологий почек, таких как:

- **Травма почки:** УЗИ может выявить разрывы паренхимы почки, гематомы и скопление жидкости в забрюшинном пространстве после травмы.
- **Почечная недостаточность:** При хронической почечной недостаточности (ХПН) УЗИ может выявить уменьшение размеров почек, повышение эхогенности паренхимы, истончение коркового слоя. Однако, УЗИ не является методом диагностики ХПН, а скорее позволяет оценить морфологические изменения почек, которые могут быть связаны с ХПН.
- **Врожденные аномалии почек:** УЗИ используется для диагностики различных врожденных аномалий почек, таких как агенезия, дисплазия, удвоение почек, подковообразная почка, мультикистозная дисплазия и другие. УЗИ позволяет детально визуализировать анатомические особенности почек и мочевыводящих путей при данных состояниях.
- **Ренальный тромбоз и стеноз почечной артерии:** Допплерография, включая цветное и импульсное доплеровское картирование, используется для оценки почечного кровотока и выявления признаков тромбоза почечной вены или стеноза почечной артерии.

Преимущества УЗИ в диагностике патологий почек (кроме МКБ):

- **Широкий спектр диагностических возможностей** в выявлении различных патологий почек.



- **Неинвазивность и безопасность**, позволяющие использовать метод у широкого круга пациентов, включая беременных и детей.
- **Возможность оценки структуры и васкуляризации почечной паренхимы** с применением различных ультразвуковых режимов.
- **Метод первичной диагностики**, позволяющий быстро и эффективно ориентироваться в клинической ситуации и определить дальнейший диагностический алгоритм.
- **Возможность использования для контроля эффективности лечения и динамического наблюдения за патологическим процессом.**
- **УЗИ-навигация при проведении биопсии почки и пункционных методов лечения** (например, дренирование абсцессов, кист).

Ограничения УЗИ в диагностике патологий почек (кроме МКБ):

- **Ограниченная визуализация деталей структуры паренхимы почек** по сравнению с КТ и МРТ.
- **Зависимость от оператора** и качества ультразвукового оборудования.
- **Ограниченная оценка функции почек** (УЗИ в большей степени метод анатомической визуализации).
- **Возможны трудности в дифференциальной диагностике** некоторых очаговых образований почек, требующие дополнительных методов исследования (КТ, МРТ, биопсия).

Заключение

Ультразвуковое исследование является незаменимым методом в современной диагностике мочекаменной болезни и широкого спектра патологий почек. Благодаря своим многочисленным преимуществам, УЗИ играет ключевую роль в первичном обследовании, мониторинге и малоинвазивном лечении урологических и нефрологических заболеваний. Внедрение новых ультразвуковых технологий, таких как контрастно-усиленное УЗИ и эластография, расширяет диагностические возможности метода и повышает его точность в дифференциальной диагностике сложных клинических ситуаций. Дальнейшее развитие ультразвуковой техники и клиническое применение новых методик будет способствовать оптимизации диагностического процесса и улучшению результатов лечения пациентов с заболеваниями почек и мочевыводящих путей.

Список литературы

1. Nurmurzayev Z.N.; Suvonov Z.K.; Khimmatov I.Kh. Ultrasound of the Abdominal Cavity. JTCOS 2022, 4, 89-97.



2. Obid, K., Servetovna, A. A., & Javlanovich, Y. D. (2022). Diagnosis and Structural Modification Treatment of Osteoarthritis of the Knee. *Central Asian Journal of Medical and Natural Science*, 3(5), 547-559.
3. Rustamov UKh, Shodieva NE, Ametova AS, Alieva UZ, Rabbimova MU US-DIAGNOSTICS FOR INFERTILITY. *Web of scientist: International scientific research journal*. 2021;2(8):55-61
4. Rustamov UKh, Urinboev ShB, Ametova AS Ultrasound diagnostics of ectopic pregnancy. *Central Asian journal of medical end natural sciences*. 2021;2(2):25-28
5. Yakubov, J., Karimov, B., Gaybullaev, O., and Mirzakulov, M. 2022. Ultrasonic and radiological picture in the combination of chronic venous insufficiency and osteoarthritis of the knee joints. *Academic Research in Educational Sciences*. 5(3), pp.945–956.
6. Yakubov D. Z., Gaybullaev S. O. The diagnostic importance of radiation diagnostic methods in determining the degree of expression of gonarthrosis //UZBEK JOURNAL OF CASE REPORTS. – С. 36.
7. Yakubov Doniyor Javlanovich, Juraev Kamoliddin Danabaevich, Gaybullaev Sherzod Obid ugli, and Samiev Azamat Ulmas ugli. 2022. “INFLUENCE OF GONARTHROSIS ON THE COURSE AND EFFECTIVENESS OF TREATMENT OF VARICOSE VEINS”. *Yosh Tadqiqotchi Jurnali* 1 (4):347-57.
8. Ахмедов Якуб Амандуллаевич; Гайбуллаев Шерзод Обид угли; Хамидова Зиёда Абдивахобовна. МРТ В СРАВНЕНИИ С ДИАГНОСТИЧЕСКОЙ АРТРОСКОПИЕЙ КОЛЕННОГО СУСТАВА ДЛЯ ОЦЕНКИ РАЗРЫВОВ МЕНИСКА. *Tadqiqotlar* 2023, 7, 105-115.
9. Гайбуллаев Ш., Усаров М., Далерова М. НОРМАЛЬНЫЕ УЛЬТРАЗВУКОВЫЕ РАЗМЕРЫ ЖЕЛЧНОГО ПУЗЫРЯ И ОБЩЕГО ЖЕЛЧНОГО ПРОТОКА У НОВОРОЖДЕННЫХ //Involta Scientific Journal. – 2023. – Т. 2. – №. 1. – С. 142-148.
10. Кадиров Ж. Ф. и др. МАГНИТНО-РЕЗОНАНСНАЯ ТОМОГРАФИЧЕСКАЯ ОЦЕНКА ПОРАЖЕНИЙ ЦЕНТРАЛЬНОЙ НЕРВНОЙ СИСТЕМЫ У БОЛЬНЫХ, ИНФИЦИРОВАННЫХ ВИРУСОМ ИММУНОДЕФИЦИТА ЧЕЛОВЕКА //Journal of new century innovations. – 2022. – Т. 10. – №. 5. – С. 157-173.
11. Нурмурзаев, З. Н., Жураев, К. Д., & Гайбуллаев, Ш. О. (2023). ТОНКОИГОЛЬНАЯ АСПИРАЦИОННАЯ ЦИТОЛОГИЯ ПОД УЛЬТРАЗВУКОВЫМ КОНТРОЛЕМ В ДИАГНОСТИКЕ ЗАБРЮШИННЫХ ОБРАЗОВАНИЙ: ИССЛЕДОВАНИЕ 85 СЛУЧАЕВ. *Academic Research in Educational Sciences*, 4(4), 126–133.
12. Хамидов, О., Гайбуллаев, Ш. и Давранов, И. 2023. СРАВНЕНИЕ РЕЗУЛЬТАТОВ УЗИ И МРТ В ДИАГНОСТИКЕ ПОВРЕЖДЕНИЙ МЕНИСКА



- КОЛЕННОГО СУСТАВА. Евразийский журнал медицинских и естественных наук. 3, 4 (апр. 2023), 176–183.
13. Хамидов О. А., Гайбуллаев Ш. О., Хакимов М. Б. ОБЗОР МЕТОДОВ ОБРАБОТКИ ИЗОБРАЖЕНИЙ ДЛЯ ДИАГНОСТИКИ ПАТОЛОГИИ ГОЛОВНОГО МОЗГА: ПРОБЛЕМЫ И ВОЗМОЖНОСТИ //Journal of new century innovations. – 2022. – Т. 10. – №. 5. – С. 181-195.
 14. Хамидов О. А., Гайбуллаев Ш. О., Хомидова Д. Д. РОЛЬ УЛЬТРАЗВУКА И МАГНИТНО-РЕЗОНАНСНОЙ ТОМОГРАФИИ В ОЦЕНКЕ МЫШЕЧНО-СУХОЖИЛЬНЫХ ПАТОЛОГИЙ ПЛЕЧЕВОГО СУСТАВА //Uzbek Scholar Journal. – 2023. – Т. 12. – С. 125-136.
 15. Хамидов О.А. Оптимизация лучевой диагностики повреждений мягкотканых структур коленного сустава и их осложнений, Американский журнал медицины и медицинских наук. 2020;10 (11):881-884. (In Russ.)
 16. Хамидов, О. А., Жураев, К. Д., & Муминова, Ш. М. (2023). СОНОГРАФИЧЕСКАЯ ДИАГНОСТИКА ПНЕВМОТОРАКСА. *World scientific research journal*, 12(1), 51-59.
 17. Ходжибеков М.Х., Хамидов О.А. Обоснование ультразвуковой диагностики повреждений внутрисуставных структур коленного сустава и их осложнений. 2020;3(31):526-529. (In Russ.)
 18. Якубов Д. Ж., Гайбуллаев Ш. О. Влияние посттравматической хондропатии на функциональное состояние коленных суставов у спортсменов. *Uzbek journal of case reports*. 2022; 2 (1): 36-40. – 2022.
 19. Жавланович, Я. Д., Амандуллаевич, А. Я., Зафаржонович, У. З., & Павловна, К. Т. (2023). Мультипараметрическая МРТ В Диагностике Рака Предстательной Железы. *Central Asian Journal of Medical and Natural Science*, 4(2), 577-587. <https://doi.org/10.17605/OSF.IO/MQDHP>
 20. угли, А.С.Н., Хамидович, Р.Ш. and Данабаевич, Ж.К. 2023. Кость При Остеоартрите: Визуализация. *Central Asian Journal of Medical and Natural Science*. 4, 3 (Jun. 2023), 895-905.
 21. N., Nurmurazayev Z., Abduqodirov Kh. M., and Akobirov M. T. 2023. “Transabdominal Ultrasound for Inflammatory and Tumoral Diseases Intestine: New Possibilities in Oral Contrasting With Polyethylene Glycol”. *Central Asian Journal of Medical and Natural Science* 4 (3), 973-85. <https://cajmns.centralasianstudies.org/index.php/CAJMNS/article/view/1606>.
 22. S., Usarov M., Turanov A. R., and Soqiev S. A. 2023. “Modern Clinical Capabilities of Minimally Invasive Manipulations under Ultrasound Control”. *Central Asian Journal of Medical and Natural Science* 4 (3), 956-66. <https://cajmns.centralasianstudies.org/index.php/CAJMNS/article/view/1604>.
 23. I., Davranov I., and Uteniyazova G. J. 2023. “Koronavirus Diagnostikasida O’pkani Ktsi: Qachon, Nima Uchun, Qanday Amalga Oshiriladi?”. *Central Asian Journal of*



- Medical and Natural Science 4 (3), 947-55.
<https://cajmns.centralasianstudies.org/index.php/CAJMNS/article/view/1602>.
24. P., Kim T., and Baymuratova A. C. 2023. "Fast Technology for Ultrasonic Diagnosis of Acute Coleculosis Cholecystitis". Central Asian Journal of Medical and Natural Science 4 (3), 940-46. <https://cajmns.centralasianstudies.org/index.php/CAJMNS/article/view/1601>.
25. A., Khamidov O., and Shodmanov F. J. 2023. "Computed Tomography and Magnetic Resonance Imaging Play an Important Role in Determining the Local Degree of Spread of Malignant Tumors in the Organ of Hearing". Central Asian Journal of Medical and Natural Science 4 (3), 929-39. <https://cajmns.centralasianstudies.org/index.php/CAJMNS/article/view/1600>.
26. O., Gaybullaev S., Fayzullayev S. A., and Khamrakulov J. D. 2023. "Cholangiocellular Cancer Topical Issues of Modern Ultrasound Diagnosis". Central Asian Journal of Medical and Natural Science 4 (3), 921-28. <https://cajmns.centralasianstudies.org/index.php/CAJMNS/article/view/1599>.
27. Угли, Химматов Ислон Хайрулло, Сувонов Зуфар Кахрамон угли, and Умаркулов Забур Зафаржонович. 2023. "Визуализация Множественной Миеломы". Central Asian Journal of Medical and Natural Science 4 (3), 906-16. <https://cajmns.centralasianstudies.org/index.php/CAJMNS/article/view/1597>.
28. Gaybullaev S. O., Fayzullayev S. A., Khamrakulov J. D. Cholangiocellular Cancer Topical Issues of Modern Ultrasound Diagnosis //Central Asian Journal of Medical and Natural Science. – 2023. – Т. 4. – №. 3. – С. 921-928.
29. Alimdjanovich, Rizayev Jasur, et al. "Start of Telemedicine in Uzbekistan. Technological Availability." Advances in Information Communication Technology and Computing: Proceedings of AICTC 2022. Singapore: Springer Nature Singapore, 2023. 35-41.
30. Khamidov O. A., Shodmanov F. J. Computed Tomography and Magnetic Resonance Imaging Play an Important Role in Determining the Local Degree of Spread of Malignant Tumors in the Organ of Hearing //Central Asian Journal of Medical and Natural Science. – 2023. – Т. 4. – №. 3. – С. 929-939.
31. Khamidov Obid Abdurakhmanovich, Gaybullaev Sherzod Obid ugli 2023. COMPARATIVE ANALYSIS OF CLINICAL AND VISUAL CHARACTERISTICS OF OSTEOMALACIA AND SPONDYLOARTHRITIS. Science and innovation. 3, 4 (May 2023), 22–35.
32. Abdurakhmanovich, K. O. (2023). Options for diagnosing polycystic kidney disease. Innovation Scholar, 10(1), 32-41.
33. Khamidov Obid Abdurakhmanovich and Gaybullaev Sherzod Obid ugli 2023. Telemedicine in oncology. Science and innovation. 3, 4 (Aug. 2023), 36–44.
34. Khamidov Obid Abdurakhmanovich, Gaybullaev Sherzod Obid ugli and Yakubov Doniyor Jhavlvanovich 2023. Переход от мифа к реальности в электронном здравоохранении. Boffin Academy. 1, 1 (Sep. 2023), 100–114.



35. Gaybullaev Sh.O., Djurabekova A. T., & Khamidov O. A. (2023). MAGNETIC RESONANCE IMAGRAPHY AS A PREDICTION TOOL FOR ENCEPHALITIS IN CHILDREN. Boffin Academy, 1(1), 259–270.
36. Khamidov O. A. and Dalerova M.F. 2023. The role of the regional telemedicine center in the provision of medical care. Science and innovation. 3, 5 (Nov. 2023), 160–171.
37. Khamidov O. A., Gaybullaev S.O. (2024). The Advancements and Benefits of Radiology Telemedicine. Journal the Coryphaeus of Science, 6(1), 104–110. Retrieved from <http://jtcos.ru/index.php/jtcos/article/view/202>
38. Гайбуллаев Ш.О., Бекмуродов Ш.А. (2023). Обзор ультразвуковой диагностики рака печени: основные аспекты. Science and Innovation, 3(5), 216–229. Retrieved from <https://www.cyberlininka.ru/index.php/sai/article/view/43>